

# Mobilização do músculo orbicular do olho na blefaroplastia inferior transconjuntival

*Orbicularis oculi muscle mobilization in the transconjunctival lower eyelid blepharoplasty*

NELSON LETÍZIO<sup>1</sup>  
JAIME ANGER<sup>2</sup>

## RESUMO

Os autores descrevem a técnica de rejuvenescimento da pálpebra inferior e terço médio da face por meio da mobilização do músculo orbicular do olho da pálpebra inferior na blefaroplastia transconjuntival em 127 pacientes. É discutida a evolução técnica da blefaroplastia inferior, salientando que é atualmente possível realizar os procedimentos necessários pela via transconjuntival, que antes eram realizados somente pela via transcutânea, com auxílio de equipamentos de raios laser e de novos mecanismos de iluminação e visualização. São descritas uma nova abordagem da miotomia e a elevação do músculo orbicular do olho, manobras realizadas essencialmente pela via transconjuntival. São mostrados os resultados considerados satisfatórios, não ocorrendo nenhuma complicação definitiva.

**Descritores:** Blefaroplastia. Pálpebras/cirurgia. Terapia a laser. Músculos oculomotores/cirurgia.

## SUMMARY

The authors describe the renew of the lower eyelid and a third half of the face through the mobilization of the eye's orbicularis oculi muscle of the lower eyelid on the blepharoplasty transconjunctival in 127 patients. It is discussed the technical evolution of the lower blefaroplasty moreover that it is currently possible to fulfill the necessary procedures through the transconjunctival approach that were before done only through transcutaneous, due to the introduction of the laser devices and of the new light and visualization mechanisms. It is described a new way of the miotomy and the elevation of the orbicular muscle of the eye, fulfilled maneuver essentially through transconjunctival and superior eyelid. The results are shown as satisfactory, and not occurring any definite complication.

**Descriptors:** Blepharoplasty. Eyelids/surgery. Laser therapy. Oculomotor muscles/surgery.

## INTRODUÇÃO

As alterações anatômicas decorrentes do processo de envelhecimento da face, em especial as que ocorrem na pálpebra inferior e na região malar, já foram bem descritas pelos diversos autores<sup>1-3</sup>. O tipo e a graduação de cada modificação variam de acordo com cada indivíduo. O aspecto

considerado mais extremo de alteração do terço médio da face, classificado como tipo IV por Hester et al.<sup>4</sup>, em 2000, é caracterizado por herniação da gordura da pálpebra, excesso de flacidez de pele e tecido muscular na pálpebra inferior, descenso da junção da pálpebra com a região malar, descenso da proeminência malar, esqueletização do rebordo da órbita, aprofundamento do sulco nasolabial e, ainda, pela presença

Trabalho realizado na Clínica Cirurgia Plástica "Nelson Letizio", Rio Claro, SP.  
Artigo recebido: 12/1/2009  
Artigo aceito: 2/3/2009

1. Member of the Brazilian Society of Plastic Surgery and Member of the International Society of Aesthetic Plastic Surgery; Member of the Brazilian Medical Laser Society.
2. Plastic Surgeon at the Hospital Israelita Albert Einstein, São Paulo, Brazil. Member of the Brazilian Society of Plastic Surgery. Active International Member of the American Society for Aesthetic Plastic Surgery.

de uma bolsa malar. A causa anatômica básica destas mudanças é a flacidez dos tecidos, potencializada pela retração óssea. Nos casos mais extremos, estes tecidos descem por sobre o ligamento órbito-malar, que por ser relativamente fixo confere o aspecto externo envelhecido. O mesmo processo ocorre em relação ao sulco nasolabial, promovendo um aspecto de mais profundo<sup>4</sup>.

A correção destas alterações anatômicas é o objetivo atual das técnicas cirúrgicas. Cada vez mais tem sido enfatizada a necessidade do reposicionamento dos músculos e o número de pacientes submetidos a blefaroplastia inferior com tratamento muscular tem aumentado progressivamente<sup>1,4-6</sup>.

As técnicas cirúrgicas descritas para a correção da pálpebra inferior com elevação vertical dos tecidos e a fixação do músculo orbicular do olho na margem superior da órbita estão baseadas na via de acesso direta transcutânea<sup>6-8</sup>. Esta preferência tem sido defendida pelos diversos autores devido à dificuldade técnica e também em decorrência da morbidade da realização do procedimento completo pela via transconjuntival<sup>9</sup>.

Entretanto, a blefaroplastia transconjuntival tem se desenvolvido rapidamente nestes últimos anos, auxiliada pela modernização dos equipamentos de iluminação e hemostasia<sup>10-13</sup>. Um importante avanço tecnológico foi a utilização dos raios laser para a execução das incisões, por auxiliar no processo de hemostasia e melhorar a acurácia na realização dos cortes.

Todas estas inovações possibilitaram a execução de detalhes técnicos pela via transconjuntival, antes só possíveis pela via transcutânea<sup>10</sup>.

Neste trabalho, apresentamos nossa experiência pioneira em 127 casos com a utilização da via transconjuntival para correção do envelhecimento da pálpebra inferior e do terço médio da face por meio da mobilização do músculo orbicular do olho e a sua elevação e fixação no rebordo orbitário superior.

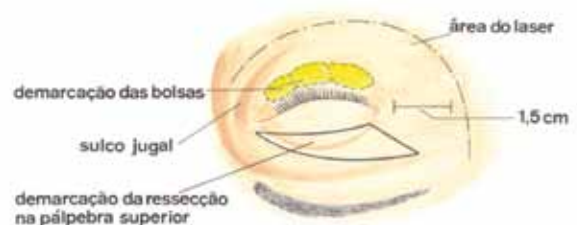## MÉTODO

No período de 1 de janeiro de 2003 a 31 de agosto de 2005, foram estudados 127 pacientes com indicação de blefaroplastia primária e secundária de pálpebra superior e inferior de grau II, III e IV, segundo a classificação de Hester et al.<sup>4</sup> e que tinham indicação para tratamento muscular. As idades variaram de 35 a 77 anos, sendo 98 pacientes do sexo feminino e 29 do masculino. A maioria dos pacientes foi submetida a outros procedimentos cirúrgicos na face, como a ritidoplastia frontal ou cervico-facial. Nenhum paciente foi submetido a procedimento associado em outra região corporal.

O período de seguimento variou de 8 a 39 meses.

## Técnica cirúrgica

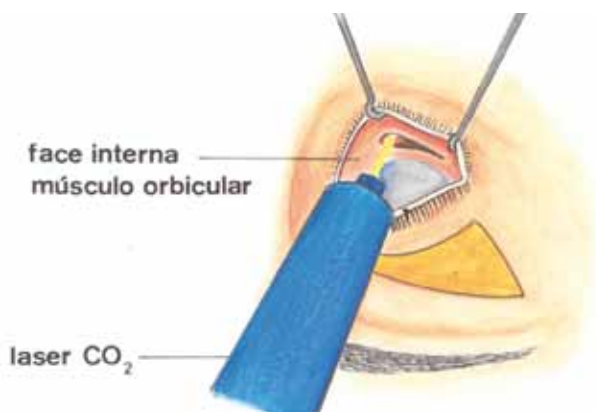Os pacientes foram mantidos sob sedação e condições operatórias. O cirurgião posicionava-se na região cefálica dos pacientes. Não foi utilizada anestesia geral com intubação endotraqueal. Realizada aplicação de protetor ocular e demarcação na pele de um traço de 15 mm no nível da comisura lateral externa da pálpebra, a partir da reborda palpável da órbita. Em seguida, foi realizada demarcação de um fuso de pele em excesso na pálpebra superior e da área das pálpebras superior e inferior a serem tratadas no final da cirurgia com raios laser. Foi realizada, também, demarcação cutânea e seletiva do sulco jugal e das bolsas palpebrais superior e inferior (Figura 1). Procedeu-se à infiltração anestésica em ambas as pálpebras em seus diferentes planos com lidocaina a 0,5% e adrenalina a 1:100.000. Foi realizada incisão cutânea palpebral superior com bisturi lâmina 15 e ressecção com raios laser de CO<sub>2</sub> com corte a 7 watts de potência. Realizada ressecção seletiva e de rotina das bolsas de gordura interna e medial superior de acordo com a necessidade, mediante via de acesso transmuscular. Na pálpebra inferior, dois ganchos presos à borda permitiram a tração e a exposição da conjuntiva palpebral. Em seguida, foi realizada incisão horizontal cerca de 6 a 7 mm paralela à borda palpebral em toda a sua extensão com raios laser de CO<sub>2</sub>, limitada no sentido medial para não atingir o conduto lacrimal (Figura 2). A incisão transfixava o músculo orbicular e o septo orbitário, expondo as bolsas palpebrais inferiores. Dois procedimentos foram aplicados seletivamente: (a) ressecção seletiva dos excessos ou (b) deslizamento e reposição mediante sutura no periosteo da reborda orbitária, ou ainda, nas hérnias discretas, a sua fixação no septo orbitário (Figura 3). A tração com os ganchos foi mantida e a face posterior do músculo orbicular foi exposta amplamente para ser irradiada com laser de CO<sub>2</sub> mediante caneta de corte “desfocada” (Figura 4). A seguir, no limite lateral da incisão cutânea da pálpebra superior, a pele foi dissecada. Realizada divulsão do músculo orbicular com tesoura romba numa extensão de 15 a 20 mm sobre a projeção da reborda orbitária até a fáscia temporal (Figuras



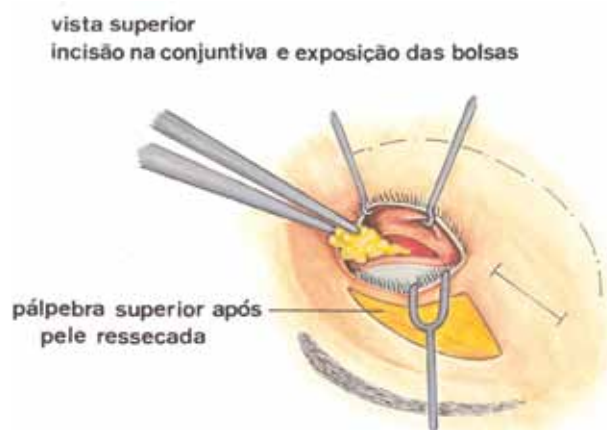**Figura 1** - Quatro demarcações são aplicadas: do fuso de pele na pálpebra superior a ser ressecado, uma linha de 15 mm para orientar o nível da miotomia do orbicular até o plano da fáscia temporal, das hérnias de gordura das pálpebras e os limites da aplicação do laser de CO<sub>2</sub>.

5 e 6), seguida de descolamento lateral e inferior do músculo orbicular com um instrumento em forma de cabo do hóquei (Figura 7). Realizada miotomia do músculo orbicular numa extensão de 15 mm, situada na projeção da linha cutânea de demarcação previamente estabelecida (Figura 8). A borda muscular inferior foi pinçada e tracionada cranialmente para avaliação de ascensão dos tecidos cutâneo e muscular. A partir desta manobra, media-se o segmento de músculo a ser deslocado (Figura 9). Dois a três pontos isolados de mononylon 5.0 fixaram a borda inferior do retalho do músculo orbicular ao periósteo da reborda orbitária e a fáscia temporal, no nível desejado (Figura 10). Um terceiro ponto entre eles foi passado e, quando necessário, à maneira de “jaquetão”, o segmento superior do retalho orbicular foi suturado sobre o anterior (Figura 11). O excesso de pele em

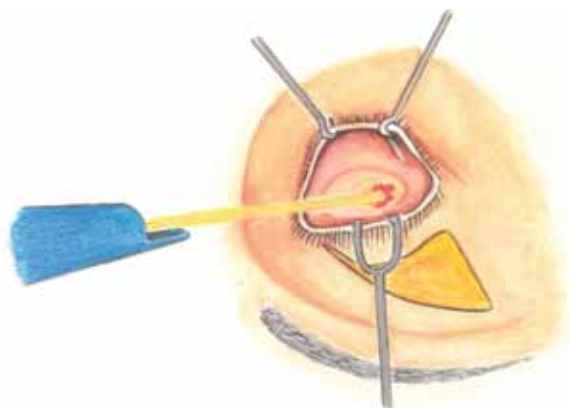
forma de triângulo no setor da sutura muscular foi ressecado (Figura 12). Foi realizada sutura contínua das bordas de pele da pálpebra superior com fio absorvível de monocril 5.0. Gordura procedente da parede do abdome ou da face interna do joelho foi aspirada com seringa de 10 cc e cânula de 2 mm e, em seguida, centrifugada para depois ser infiltrada no plano subcutâneo e supramuscular na pálpebra inferior com seringa de insulina e cânula de 1 mm. A quantidade de gordura infiltrada foi variável, chegando até 4 cc em cada pálpebra, segundo o sistema de vai-vem. A infiltração na pálpebra superior foi seletiva e realizada entre a linha de sutura e os supercílios, nos terços externo, médio e interno (Figura 13). Nenhuma sutura foi realizada na conjuntiva da palpebral inferior. Após a injeção da gordura, o laser foi aplicado. O curativo compreendia um micropore sobre canto externo da



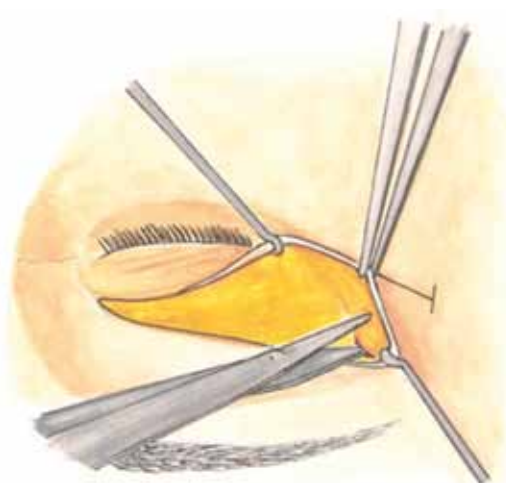
**Figura 2** - Aspecto esquemático da vista superior da pálpebra inferior tracionada com ganchos após a via de acesso com o laser e exposição das bolsas de gordura. O excesso de pele da pálpebra superior já ressecado.



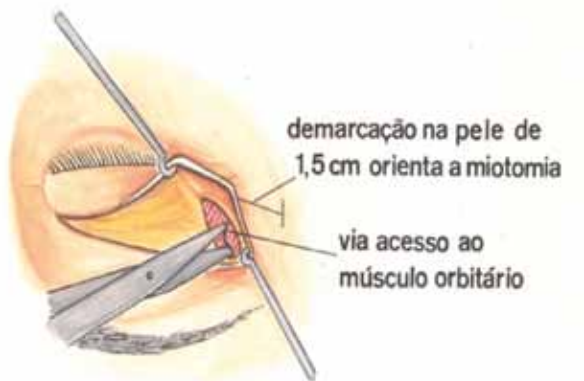**Figura 3** - Exposição das bolsas palpebrais inferiores, para remoção dos excessos ou tratamento.



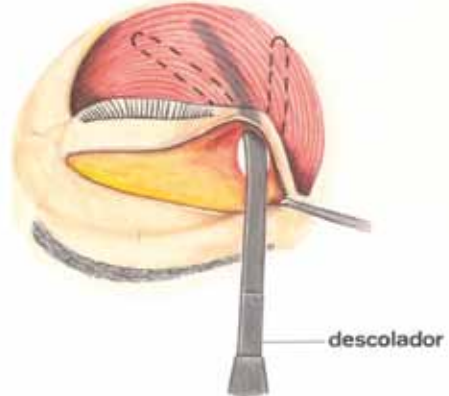
**Figura 4** - Tração da pálpebra inferior com exposição da face posterior do músculo orbicular e do septo orbitário. Irradiação com laser de CO<sub>2</sub> com caneta de corte desfocado. Esta manobra melhora o tônus do músculo.



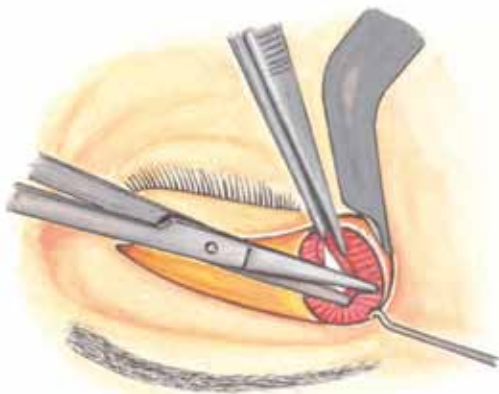
**Figura 5** - Dissecção da pele na porção lateral das pálpebras.



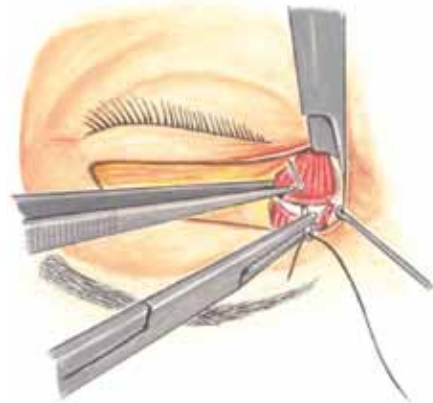
**Figura 6** - Divulsão do músculo orbicular com tesoura roma no segmento externo da ressecção de pele da pálpebra superior até atingir a reborda orbitária e a fáscia temporal.



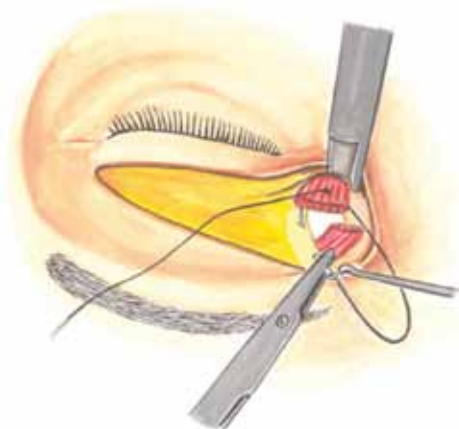
**Figura 7** - Descolador em forma de bastão de hóquei disseca o plano posterior do músculo orbicular no segmento externo e inferior do septo orbitário e da reborda óssea da órbita.



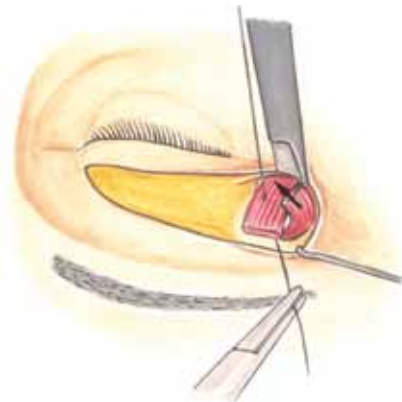
**Figura 8** - Miotomia do orbicular abaixo da projeção da demarcação cutânea de 1,5 cm. Exposição da reborda orbitária e da fáscia temporal.



**Figura 9** - Tração com pinça do coto inferior do segmento muscular do músculo orbicular para avaliar o segmento a ser ressecado e o seu nível de fixação.



**Figura 10** - Pontos isolados fixam a borda inferior do retalho muscular ao periosteo da reborda orbitária e à fáscia temporal.



**Figura 11** - Sutura em "jaquetão" dos cotos musculares fixados no periosteo orbitário e na fáscia temporal, a fim de evitar "depressão" local.



pálpebra superior e uma película de upsites, recobrando toda a área do laser.

### Cuidados pós-operatórios

As pacientes foram orientadas a fazerem compressas frias com água em horários alternados, nos cinco primeiros dias, limpeza do canto dos olhos quando necessário, dormir com travesseiros altos na primeira semana. As extremidades dos pontos que afloram a pele foram cortadas enquanto o restante intradérmico foi absorvido com o tempo. O upsites saiu espontaneamente ao longo das duas primeiras semanas. A pele submetida ao laser adquiriu características normais após 45 dias.

## RESULTADOS

Todos os pacientes operados apresentaram resultado considerado satisfatório (Figuras 14 a 23). A única complicação observada foi uma deiscência de sutura da conjuntiva da pálpebra inferior direita no décimo dia de pós-operatório por trauma, sendo necessária revisão cirúrgica imediata.

As intercorrências observadas estão listadas na Tabela 1. Todas foram consideradas de caráter transitório. Não ocorreu nenhuma complicação considerada permanente e nenhum caso de esclera aparente (*scleral-show*) ou ectrópio.

Ocorreu um caso que havia muitos vasos na pálpebra inferior direita, os quais ficaram mais evidentes no pós-operatório, dando aspecto de excesso de pele. O problema foi resolvido com laser para vasos (Figuras 24 e 25).

## DISCUSSÃO

É um senso comum que a maioria das complicações ou resultados insuficientes após a blefaroplastia inferior está

relacionada com o excesso de retirada de tecidos<sup>3,4,14</sup>. A retirada de pele e de músculo orbicular do olho pode resultar em ectrópio e exposição da esclera. Cada vez mais tem se recomendado que o cirurgião resista à tendência de retirar maiores quantidades de pele por não ser tão fácil calcular corretamente no período intra-operatório a quantidade de pele que deve ser retirada. É mais prudente correr o risco de efetuar uma revisão cirúrgica e retirar algum excesso eventual de pele num procedimento cirúrgico secundário do que corrigir um ectrópio. Saliente-se que já foi demonstrado que a abrasão com raios laser (*skin resurfacing*) provoca contração da pele, o que elimina a necessidade de sua retirada<sup>12</sup>.

O excesso de manipulação também pode aumentar a chance de fibrose dos tecidos. Mesmo que a quantidade de tecidos mantida no final da cirurgia seja suficiente, o processo de retração em longo prazo pode ocasionar complicações. A técnica transconjuntival é obviamente mais recomendada por não ter incisões externas e também por ocasionar menor trauma aos tecidos e, em especial, à pele. Outro fator que pode também acarretar a retração de pele é o descolamento da pele do músculo orbicular.

A base da reparação do envelhecimento da pálpebra e do terço médio da face é o reposicionamento muscular. Até agora tem sido afirmado que seria tecnicamente impossível tratar o músculo orbicular do olho de forma adequada sem uma exposição cirúrgica ampla efetuada pela via cutânea<sup>9</sup>.

Os passos importantes neste procedimento consistem na individualização do músculo orbicular do olho e a possibilidade de sua elevação e fixação em estruturas firmes, a fim de obter o resultado desejado. Como foi provado neste trabalho, foi possível realizar estes procedimentos com excelente visibilidade e com a efetividade necessária, inclusive sendo possível a fixação da borda muscular na fáscia temporal e na borda da órbita, exatamente como foi descrito

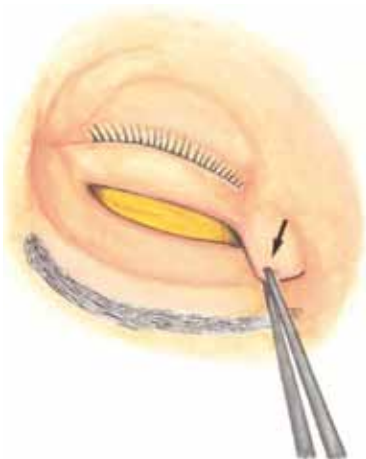

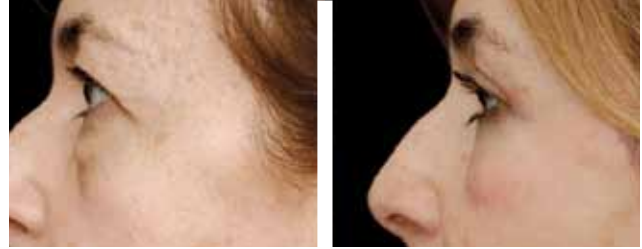
Figura 12 - Avaliação do excesso de pele a ser ressecado.

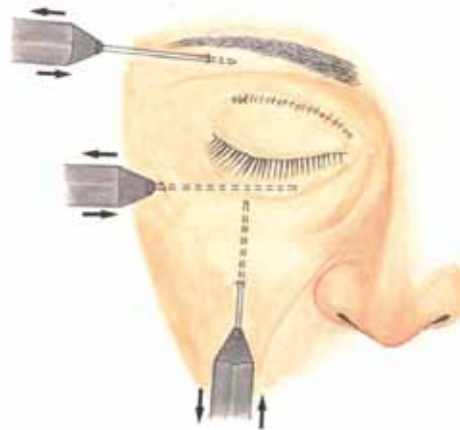
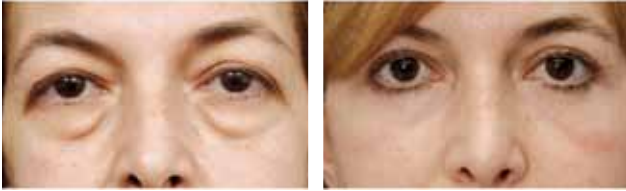
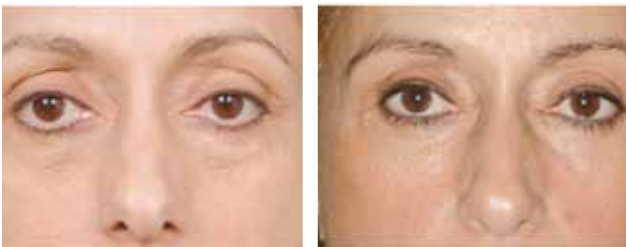Figura 13 - Aspecto esquemático da sutura contínua na pálpebra superior e a injeção de gordura subcutânea nas pálpebras.



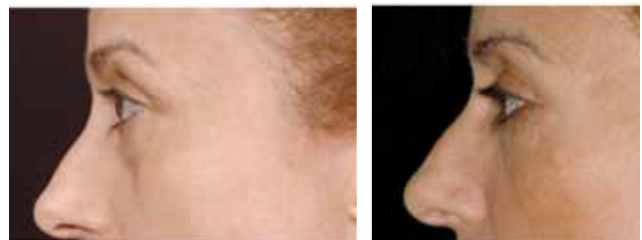
**Figura 14** - Paciente de 58 anos, submetida a lifting temporal, pálpebra superior; transconjuntival na pálpebra inferior; tratamento dos músculos orbiculares (elevação e fixação lateral), resurfacing a laser de CO<sub>2</sub> na região palpebral inferior.



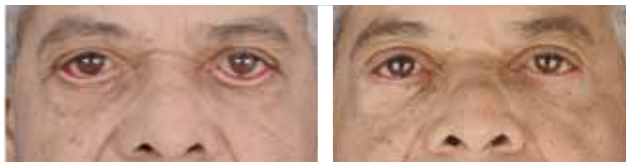**Figura 15** - Paciente de 58 anos, submetida a lifting temporal, pálpebra superior; transconjuntival na pálpebra inferior; tratamento dos músculos orbiculares (elevação e fixação lateral), resurfacing a laser de CO<sub>2</sub> na região palpebral inferior.



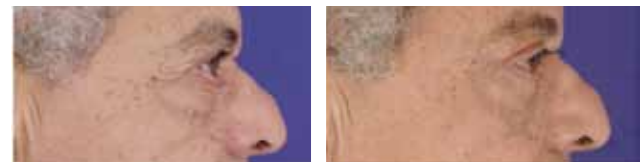
**Figura 16** - Paciente de 53 anos, submetida a lifting temporal, pálpebra superior; transconjuntival na pálpebra inferior; tratamento dos músculos orbiculares. Resurfacing na região palpebral inferior.



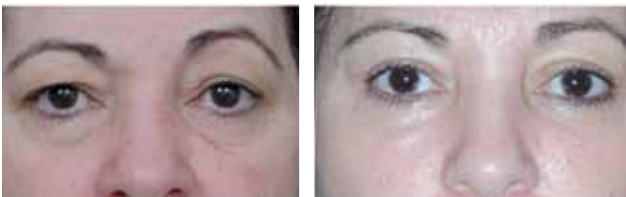**Figura 17** - Paciente de 53 anos, submetida a lifting temporal, pálpebra superior; transconjuntival na pálpebra inferior; tratamento dos músculos orbiculares. Resurfacing na região palpebral inferior.



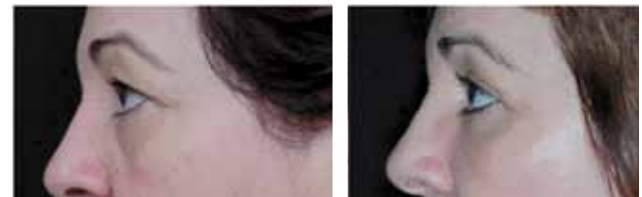**Figura 18** - Paciente de 63 anos, já operado em outro serviço sem sucesso. Realizado lifting temporal, pálpebra superior; transconjuntival na pálpebra inferior; tratamento dos músculos orbiculares, fixação lateral do tarso ao rebordo orbicular; enxertia de gordura nas pálpebras inferiores, resurfacing na região palpebral inferior.



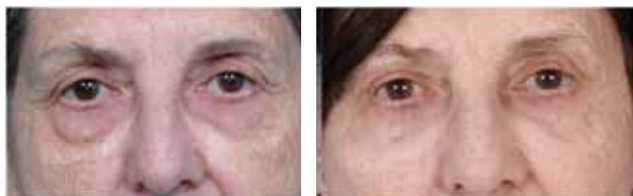**Figura 19** - Paciente de 63 anos, já operado em outro serviço sem sucesso. Realizado lifting temporal, pálpebra superior; transconjuntival na pálpebra inferior; tratamento dos músculos orbiculares, fixação lateral do tarso ao rebordo orbicular; enxertia de gordura nas pálpebras inferiores, resurfacing na região palpebral inferior.



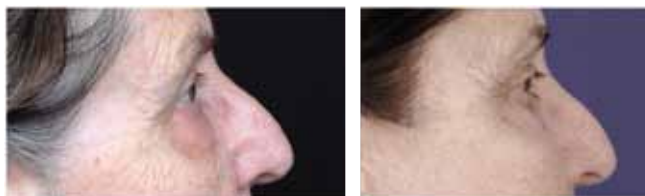**Figura 20** - Paciente de 56 anos, submetida a lifting temporal, pálpebra superior; transconjuntival nas pálpebras inferiores, tratamento dos músculos orbiculares, enxertia de gordura nas pálpebras inferiores, resurfacing nas regiões palpebrais inferiores.



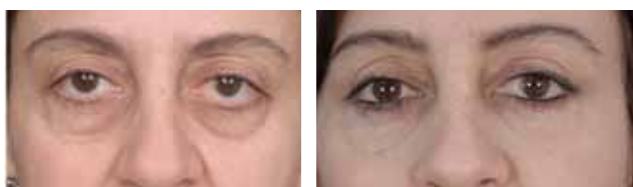**Figura 21** - Paciente de 56 anos, submetida a lifting temporal, pálpebra superior; transconjuntival nas pálpebras inferiores, tratamento dos músculos orbiculares, enxertia de gordura nas pálpebras inferiores, resurfacing nas regiões palpebrais inferiores.



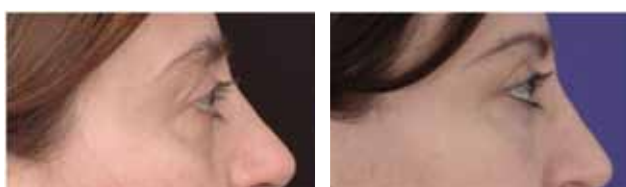**Figura 22** - Paciente de 74 anos, submetida a lifting temporal, pálpebra superior; transconjuntival nas pálpebras inferiores, tratamento dos músculos orbiculares. Enxertia de gordura nas pálpebras superiores e inferiores. Ressurfacing na região palpebral inferior.



**Figura 23** - Paciente de 74 anos, submetida a lifting temporal, pálpebra superior; transconjuntival nas pálpebras inferiores, tratamento dos músculos orbiculares. Enxertia de gordura nas pálpebras superiores e inferiores. Ressurfacing na região palpebral inferior.



**Figura 24** - Paciente de 48 anos, submetida a lifting temporal, pálpebra superior; transconjuntival nas pálpebras inferiores, tratamento dos músculos orbiculares, enxertia de gordura nas pálpebras superiores e inferiores. Ressurfacing nas regiões palpebrais inferiores. Obs: não consideramos resultado ideal, pois os vasos cutâneos das pálpebras inferiores, no pós-operatório ficaram mais visíveis, dando aspecto de irregularidades cutânea.



**Figura 25** - Paciente de 48 anos, submetida a lifting temporal, pálpebra superior; transconjuntival nas pálpebras inferiores, tratamento dos músculos orbiculares, enxertia de gordura nas pálpebras superiores e inferiores. Ressurfacing nas regiões palpebrais inferiores. Obs: não consideramos resultado ideal, pois os vasos cutâneos das pálpebras inferiores, no pós-operatório ficaram mais visíveis, dando aspecto de irregularidades cutânea.

**Tabela 1. Complicações.**

	Número de pacientes	Tempo de duração
Eritema	7	Inferior a 3 meses
Hiperpigmentação	4	Inferior a 3 meses
Equimose	21	Inferior a 2 semanas
Retração temporária da pálpebra inferior	3	Inferior a 2 semanas

anteriormente por Hamra<sup>5</sup> e Hester et al.<sup>4</sup>, que a efetuam pela via transcutânea.

Alguns autores salientam que o tecido gorduroso apresenta uma relação anatômica estreita com o sistema músculo-aponevrótico e, portanto, consideram mais efetiva a correção do descenso da gordura pela mobilização dos músculos do que pela fixação do tecido adiposo<sup>4,15</sup>. Por esta razão, nesta série de casos foi retirado o tecido gorduroso quando foi necessário, mas em nenhum caso foi individualizado e fixado.

A visualização adequada possibilita a execução da miotomia. A borda inferior e a superior, remanescentes da miotomia do músculo orbicular, devem ser aproximadas e superpostas, com a borda superior em posição anterior, o que elimina a chance de ocorrência de depressão visível na pele na parte lateral da comissura, o que pode ocorrer quando é realizada a simples miomectomia.

O uso de raios laser de CO<sub>2</sub> na pálpebra superior e inferior facilita a execução da cirurgia e interfere no resultado final. A incisão com os raios laser na conjuntiva da pálpebra inferior representa uma incisão extremamente precisa com hemostasia simultânea diminuindo a formação de edema e equimose, o que diminui a possibilidade de fibrose em fase crônica de cicatrização.

A aplicação de raios laser desfocado no músculo orbicular do olho induz a uma retração significativa da pálpebra inferior, melhorando o tônus músculo-septal<sup>12</sup>. Já é visível a retração imediata do músculo tratado. A abrasão final na porção externa da pele das pálpebras substituiu a necessidade de retirada final da pele da pálpebra inferior e melhora o aspecto estético com a diminuição da quantidade de pregas da pele. Estes dois procedimentos diminuem a necessidade de

retirada de pele e tecido muscular, evitando o aparecimento de complicações como o ectrópio e esclera aparente<sup>14</sup>.

Devemos salientar que a incisão na conjuntiva da pálpebra inferior não é aproximada para evitar a formação de granulomas.

Na medida em que vão sendo reconhecidas as causas das alterações no processo de envelhecimento e das mudanças do aspecto estético externo, novas técnicas são elaboradas e depois melhoradas. No caso da blefaroplastia há necessidade de material e equipamento mais caro e especializado para a sua execução. Este é provavelmente o maior obstáculo para a difusão desta técnica, em especial pela necessidade de aparelho de laser. Entretanto, é uma técnica menos agressiva e com menor probabilidade de complicações.

### REFERÊNCIAS

1. Castro CC. A critical analysis of the current surgical concepts for lower blepharoplasty. *Plast Reconstr Surg.* 2004;114(3):785-93.
2. Aiache AE, Ramirez OH. The suborbicularis oculi fat pads: an anatomic and clinical study. *Plast Reconstr Surg.* 1995;95(1):37-42.
3. Loeb R. *Cirurgia estética das pálpebras.* São Paulo;1988.
4. Hester TR Jr, Codner MA, McCord CD, Nahai F, Giannopoulos A. Evolution of technique of the direct transblepharoplasty approach for the correction of lower lid and midfacial aging: maximizing results and minimizing complications in a 5-year experience. *Plast Reconstr Surg.* 2000;105(1):393-406.
5. Hamra ST. Repositioning the orbicularis oculi muscle in the composite rhytidectomy. *Plast Reconstr Surg.* 1992;90(1):14-22.
6. McCord CD Jr, Codner MA, Hester TR. Redraping the inferior orbicularis arc. *Plast Reconstr Surg.* 1998;102(7):2471-9.
7. McCord CD, Boswell CB, Hester TR. Lateral canthal anchoring. *Plast Reconstr Surg.* 2003;112(1):222-37.
8. Hester TR Jr. Evolution of lower lid support following lower lid/midface rejuvenation: the pretarsal orbicularis lateral canthopexy. *Clin Plast Surg.* 2001;28(4):639-52.
9. Hester TR Jr, McCord CD, Nahai F, Sassoon EM, Codner MA. Expanded applications for transconjunctival lower lid blepharoplasty. *Plast Reconstr Surg.* 2001;108(1):271-2.
10. Zarem HA, Resnick JI. Expanded applications for transconjunctival lower lid blepharoplasty. *Plast Reconstr Surg.* 1999;103(3):1041-3.
11. Goldberg RA. Transconjunctival orbital fat repositioning: transposition of orbital fat pedicles into a subperiosteal pocket. *Plast Reconstr Surg.* 2000;105(2):743-8.
12. Seckel BR, Kovanda CJ, Cetrulo CL Jr, Passmore AK, Meneses PG, White T. Laser blepharoplasty with transconjunctival orbicularis muscle/septum tightening and periocular skin resurfacing: a safe and advantageous technique. *Plast Reconstr Surg.* 2000;106(5):1127-41.
13. Yousif NJ, Sonderman P, Dzwierzynski WW, Larson DL. Anatomic considerations in transconjunctival blepharoplasty. *Plast Reconstr Surg.* 1995;96(6):1271-6.
14. Loeb R. Scleral show. *Aesthetic Plast Surg.* 1988;12(3):165-70.
15. Eder H. Importance of fat conservation in lower blepharoplasty. *Aesthetic Plast Surg.* 1997;21(3):168-74.

#### Correspondência para:

Nelson Letizio  
Av. 11 , 589, Centro - Rio Claro, SP - CEP: 13500-350  
E-mail: mletizio@uol.com.br